MVO Medical Vision Optik Grup
SOVER OPTICA
A New World Begins With A New Vision 3DVISION
Doppelherz®

Supliment Oftalmologie

2013 MEDICAL market

SIFI EyeCare Together
EXPERTMED
KEMBLI-MED
MEDICARE
BIOSOFT

Din sumar

Sfaturi de nutriție 6
Ce este degenerescența maculară? 12
Anestezia în chirurgia cataractei 18

23 Glaucomul – o continuă provocare

26 Lentilele progresive, ultimele noutăți

30 Nistagmusul congenital

AUTOREFKERATOMETRU ACCUREF K-900

GOOD DESIGN AWARD 2011

AUTOREFRACTOMETRU ACCUREF R-800

FOROPTER DIGITAL DR-900

OPTOTIP DIGITAL LCD-700

TONOMETRU NON-CONTACT NCT-200

FAMILIA DE ECHIPAMENTE MARCA SHIN-NIPPON

Shin-Nippon a lansat în ultima perioadă o nouă generație de echipamente, ilustrând deopotrivă atât experiența binecunoscutului fabricant japonez, cât și ingeniozitatea ex-designerului IBM care s-a alăturat echipei. Rezultatul acestei colaborări se distinge de la prima privire, silueta futuristă făcându-se imediat remarcată nu doar prin designul carcasei și armonia celor două noi tonuri de gri, ci și prin coerența utilizării unui nou logo. Totodată, caracterul high-tech se observă prin includerea a noi funcționalități între cele standard pentru aceste echipamente și regândirea integrală de către specialiștii de la Shin-Nippon a interfeței cu utilizatorul.

SHIN-NIPPON

KOWA VX-20

PERFORMANȚĂ PURĂ

Această nouă generație de fundus camere oferă modurile de examinare midriatic, non-midriatic și FA în câmpuri de vizualizare de 50° și 30°. În plus, VX-20 dispune de un mod de examinare cu autofluorescență care oferă posibilități extinse de investigație asupra sănătății retinei.

- Operare midriatică și non-midriatică
- Moduri de examinare color și FA
- Sistem optic de vizualizare clar și ușor de folosit
- Computer integrat

Conectată la aplicația software VK-2, VX-20 oferă funcționalități deosebite în ceea ce privește analiza de imagine. Grație puternicului computer inclus și a camerei de înaltă rezoluție, această fundus camera constituie un instrument versatil cu capabilități de procesare și analiză autonome.

PREȚ LISTĂ **44200€** PREȚ SPECIAL* **39000€**

KOWA AP-7000

ERGONOMIE ABSOLUTĂ

AP-7000 reprezintă cea mai recentă creație din gama perimetrelor automate produse de KOWA.
El poate fi folosit în egală măsură ca perimetru static și kinetic. Între numeroasele funcții de analiză și strategii de examinare se remarcă testul pentru pragul standard de sensibilitate „Gold Standard Threshold Test". Testele de sensibilitate acoperă până la 80° în cadrul examinării maculare, centrale și periferice.
Pentru reducerea timpului de examinare sunt disponibile moduri rapide de măsură. În plus, prin corelarea imaginilor fundului de ochi (preluate cu ajutorul unei fundus camera sau OCT) cu perimetria statică, este posibilă detectarea glaucomului în stadii incipiente.
Prin designul său compact și ergonomic, AP-7000 oferă confort adițional pacienților, ușurința în utilizare pentru practicieni și se integrează perfect în cabinetul oftalmologic.

PREȚ LISTĂ **17000€** PREȚ SPECIAL* **15000€**

*Prețurile speciale de lansare sunt valabile numai pentru anul 2013 și nu conțin TVA.

Distribuitor autorizat **S.C. SOVER OPTICA S.R.L.**
B-dul Biruinței nr. 48-50, Pantelimon, Județul Ilfov - 077145, ROMANIA
Tel: +4 021 351 66 26, Fax: +4 021 351 66 27, Mobil: 0723 503 850
tehnic@sover.ro • www.saveroptica.ro

Kowa

6 Sfaturi de nutriție pentru o vedere sănătoasă

12 Ce este degenerescența maculară?

14 Corioretinita seroasă centrală

18 Anestezia în chirurgia cataractei

19 Protecția în degenerescența maculară cauzată de varstă

20 LIO AddOn: lentila A4W – 1stQ Aplicabilitatea și experiența înregistrată cu noua generație

22 O perspectivă nouă privind imagistica segmentului anterior și posterior

23 Glaucomul o continuă provocare

26 Lentilele progresive, ultimele noutăți

29 Tratamentul sindromului de ochi uscat

30 Nistagmusul congenital

EDITOR FIN WATCH
Aleea Negru Vodă nr.6, bl. C3, sc. 3, parter, 030775, sector 3, București
Tel: 021.321.61.23
Fax: 021.321.61.30
redactie@finwatch.ro
P.O. Box 4-124, 030775
ISSN 2285 - 6501

Inami OPHTHALMIC INSTRUMENTS

EXPERTUL DVS. IN APARATURA MEDICALA !

EXPERTMED

MICROSCOP OPERATOR L-0980-A

MICROSCOP PRINCIPAL:

- Microscop binocular tip Galilean;
- Marirea se realizeaza in mod continuu prin rotirea cilindrului;
- Ocularul: -12,5 X (cu ajustarea intre -6D si +5D sau mai mult);
- Marirea totala: 5X si 30X;
- Obiectiv: 175mm (distanta focala);
- Distanta interpupilara: 50-75mm;
- Miscare de translatie in intervalul: -22,5 +22,5.

ILUMINARE:

- Sursa de iluminare: lampi cu halogen (15V si 150W); si filtru de racire cu oglinzi;
- Camp operator intre 9mm si 49mm;
- Camp de iluminare coaxial: 40mm;
- Luminozitate: 135,000Lux;
- Filtre: de absorbtie a caldurii incorporate, albastru cobalt, ND.

CONTROL VERTICAL:

- Cu ajutorul unui motor electric;
- Ajustarea focusului: 40mm;
- Viteza de focusare: 1,3mm/s;
- Inclinarea microscopului: intre 0 si 30 grade;

PEDALA:

- Pentru asezarea pe podea, prin apasare;
- Greutatea: 4kg.

Tel/Fax: 0268 42 80 77 Mail: office@expertmed.eu
Mobil: 0732 40 77 45 Web: www.expertmed.eu

Sfaturi de nutriție pentru o **vedere sănătoasă**

Pentru a trăi, munci și a se menține sănătos, omul are nevoie de aproximativ 50 de substanțe nutritive. Și organul de înaltă performanță - ochiul – se bazează pe alimentația cu diferite dintre aceste substanțe preluate din hrană prin circuitul sanguin, mai exact de la vitamina A până la oligoelementul zinc, de la acidul Omega-3 DHA acid docosahexaen) indispensabil pentru acuitatea vizuală, până la substanța gălbuie din plante, luteina. Substanțele nutritive sunt ajutoare de dezvoltare pentru vedere, dar au și un rol decisiv în menținerea capacității și acuității vizuale până la vârste înaintate.

Cea mai cunoscută substanță nutritivă cu care se face legătura în ceea ce privește acuitatea vizuală și sănătatea ochilor este vitamina A.

Faptul că vitamina A joacă un rol-cheie în procesul vederii a dus la supranumirea acestei vitamine drept „vitamina ochilor". Denumirea specializată „Retinol" pentru vitamina A este derivată din termenul „retina", retina ochilor.

Vitamina A participă la formarea purpurului retinian – sau purpurul vizual – a epiteliilor de pigment din retină, care sunt responsabili de vederea crepusculară.

Deja o lipsă minoră de vitamina A poate duce la situația în care abia mai puteți deosebi contraste și contururi în întuneric. Aveți nevoie de considerabil mai mult timp de acomodare la întuneric, de exemplu când treceți dintr-o încăpere luminoasă într-una întunecoasă. Încetinirea adaptării la întuneric poate duce la așa-numita ambliopie nocturnă („orbul găinii").

Vitamina A – vitamina clasică pentru ochi

Solicitări deosebite ale ochilor, ca de exemplu lucrul la calculator, privitul nopți la rând la televizor și călătorii dese noaptea (șoferi profesioniști de camioane) pot crește necesarul de vitamina A. Chiar și cine stă mult la soare are nevoie de mai multă vitamina A. Lumina soarelui descompune vitamina A chiar în ochi.

Ce pot face pentru a acumula necesarul de **vitamina A?**

Adulții ar trebui să acumuleze zilnic prin alimentație 0,8 mg (femei) până la 1,0 mg (bărbați) de vitamina A. Vitamina A pură apare doar în surse animale. De exemplu organele interne, precum ficatul, sunt foarte bogate în vitamina A. Dar și untul, felurile de brânză grase, laptele gras și peștii grași ca heringul și macroul sunt, pe lângă ouă, surse bune de vitamina A. Retinolul solubil în grăsime apare în alimentație și în formele sale premergătoare - mai ales în beta-caroten – ca provitamina A. Carotenul are numele de la carotă (morcov), care face ca aceasta să fie galbenă. Din acest motiv morcovii sunt lăudați a fi alimente pentru o vedere bună. Multe legume galbene și

Doppel herz® aktiv

Păstrează-ți acuitatea vizuală chiar și în zone cu luminozitatea scăzută

Vizual Zi și Noapte conține o combinație de substanțe nutritive și protectoare cu rol important în percepția culorilor și variațiilor luminozității care te vor ajuta să îți menții sănătatea ochilor

www.doppelherz.ro

verzi sunt o sursă bună de provitamina A. Câteva exemple: broccoli, varza, spanacul, andivele, salata de câmp, ardeii roșii și galbeni, roșiile, feniculul, și bineînțeles morcovii, pe primul loc. Un pic de grăsime la prepararea surselor vegetale de provitamina A (de exemplu ulei de măsline la salată sau un pic de unt la legumele scăzute sau miez de nucă la salată) ameliorează absorbția acestei provitamine solubile în corp. Și diverse fructe sunt surse bune de beta-caroten, ca de exemplu caisele, pepenele galben, piersicile, mango și cătina albă. Recomandarea de a mânca la fiecare masă legume și / sau fructe ameliorează alimentația cu (pro)vitamina A.

Scutul de protecție antioxidant pentru ochii sensibili la lumină

Ochii trăiesc din lumină. Acest lucru însă are și o parte negativă, dacă luăm în considerare cât de mult poate dăuna lumina soarelui deja pielii omului. Deoarece ochii sunt un organ deosebit de sensibil, poate fi lezat chiar prin lumină, cea care face posibil procesul vederii. Afecțiunea are originea într-o serie de procese oxidative, adică procese declanșate prin reacții cu oxigenul. Astfel încărcarea ridicată cu lumină a retinei, mai ales a maculei (petei galbene), prezența în abundență a unor acizi grași polinesaturați, sensibili la oxidare, în segmentele exterioare a foto-receptorilor, precum și tensiunea ridicată a oxigenului creează un mediu propice pentru formarea unor combinații chimice radicale de oxigen, ce ar putea dăuna proteinelor cristalinului.

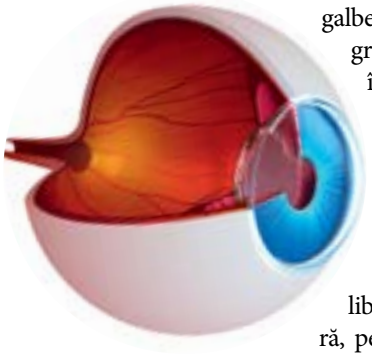

La stările de boală, la care radicalii liberi ar putea să joace un rol, se numără, pe lângă bolile de inimă și a circuitului sanguin, și afecțiunile inflamatorii și afecțiuni ale acuității vizuale, cum ar fi cataracta senilă. S-a observat că radicalii liberi de oxigen joacă un rol important în mecanismul de opacifiere a cristalinului, mai ales la expunerea la lumină cu raze UV. Prin urmare, antioxidanților din alimentație, cum ar fi vitaminele C și E, oligoelementele zinc și seleniu, precum și carotinoidele luteină și zeaxantină, le revine o funcție majoră de scut protector.

Concentrație ridicată de vitamina C în ochi – protecție naturală

Pentru protejarea de stresul oxidant răspund și sunt indispensabile micro-substanțele nutritive antioxidante ca substanțe care captează radicalii în cristalin și în umoarea apoasă. În acest context este cunoscut faptul că în umoarea apoasă și în cristalinul ochiului uman se află cantități mari ale vitaminei C solubile în apă, în concentrații de câteva ori mai ridicate decât în plasma sangvină. Nivelul de vitamina C în umoarea apoasă și în cristalin scade însă odată cu înaintarea în vârstă și cu progresul dezvoltării cataractei, adică a opacifierii cristalinului.

Pentru a preveni diferitele boli, printre altele cataracta, și luând în considerare o constelație deosebită de riscuri (persoane care poartă ochelari sau lentile de contact) pot fi administrate doze mai mari de vitamina C, în zona de siguranță fiziologică de 200-300 mg. În anumite condiții de viață necesarul de vitamina C este cu mult mai mare: solicitare corporală deosebită (sport, printre altele), stres continuu, fumatul excesiv, precum și consumul de alcool și de medicamente, la fel ca și anumite afecțiuni, de exemplu diabetes mellitus și infecții. Persoanele expuse des razelor solare, de exemplu la locul de muncă sau la sejururi mai lungi la altitudini ridicate la munte, au un risc de cataractă ridicat și din acest motiv eventual un necesar de vitamina C preventiv mai ridicat.

Aproximativ 30% din populație prezintă o valoare de absorbție a vitaminei C din alimente sub valoarea de referință a D-A-CH, care este indicat a fi de 100 mg pe zi (Studiu național de alimentație II; 2008)

Vitamina E – cel mai cunoscut antioxidant

Și vitamina E apare în cristalinul ochiului. Antioxidantul solubil în grăsime are aici o funcție deosebită de protecție față de acizii grași polinesaturați ai foto-receptorilor. Vitamina C (solubilă în apă) și vitamina E (solubilă în grăsime) se completează și se sprijină în funcția lor antioxidantă în medii diferite. Doza zilnică de vitamina E ar trebui să fie de 12-15 mg.

Cele mai bune surse de hrană pentru vitamina E sunt uleiurile vegetale și margarina produsă din acestea, precum și nucile, uleaginoase și răsadurile de cereale. Recomandăm ulei de rapiță, de măsline și/sau de nuci, precum și zilnic o mână de nuci (de exemplu nuci, migdale sau alune).

Luteina și zeaxantina – coloranți naturali pentru vederea cea mai bună

Luteina aparține de carotinoide, cea de-a două grupă ca mărime a substanțelor secundare conținute în plante, pe lângă polifenolii care sunt tot colorați. În plante, carotinoidele îndeplinesc două funcții decisive. Pe de o parte facilitează fotosinteza, ajutând plantele să utilizeze în mod optim lumina soarelui. Pe de altă parte protejează plantele cu o activitate fotosintetică ridicată față de daunele provocate de radicalii liberi în urma expunerii prelungite la soare. Ca și componentă a alimentației, la om exercită probabil o funcție asemănătoare de protecție ca niște „ochelari de soare" din interior. Luteina nu are niciun efect ca provitamină A, motiv pentru care efectul antioxidant protector prevalează.

În ceea ce privește ochii, carotinoidele galbene luteina și zeaxantina se dovedesc a fi deosebit de importante. Sunt singurele carotinoide care se găsesc în cristalin și în retină.

Luteina și zeaxantina apar concentrate în zona centrală a retinei - macula lutea. Macula se află în mijlocul fundului de ochi și este descris ca fiind locul „celei mai bune vederi". Pata galbenă ne dă capacitatea de a citi, de a recunoaște detalii fine și diferențele dintre culori.

Luteina și zeaxantina sunt capabile să absoarbă razele periculoase pentru ochi. În plus oferă protecție antioxidantă față de radicalii liberi, care, printre altele, sunt formați în mod continuu în macula prin lumina soarelui. Carotenoidele facilitează deci o protecție deosebită împotriva degenerării maculei condiționate de vârstă. Este dovedit științific faptul că o alimentație cu substanțe vegetale galbene poate crește conținutul de pigmenți protectori în macula.

În concluzie, o alimentație bogată și variată în nutrienți va menține nu numai starea generală a sănătății ci și în special vederea și capacitatea vizuală.

Dr. Olivia Timnea, *Tel: 021.311.24.20, Mob: 0 726.301.569*

3DVISION powered by MORCHER® Implants
Ophthalmic innovations since 1955

PERFORMANȚĂ TOTALĂ ÎN OFTALMOLOGIE ȘI OPTOMETRIE

A New World Begins With A New Vision

Importăm exclusiv și distribuim produse ale companiilor:
MORCHER - Germania
LENSTEC - SUA
MOSS VISION - Anglia
RUMEX - SUA
MED LOGICS - SUA
NOIR LASER - SUA
DMD MEDTECH - Italia
FINNSUSP - Finlanda
TECFEN MEDICAL - SUA
BESCON - Korea
DAEMYUNG OPTICAL - Korea

WWW.EYECARE.RO

BIL | Aniridie | Segment Aniridie | Sclera | Fachic | Miopie | Diplopie

Igiena ochilor

Picaturi Lubrifiante

Lentile de Contact Silicon Hidrogel

Solutii

Donare cornee

Microkeratom

Optotip Digital

CataPulse Phaco Free

3D Vision EuroGrup Str. Mozart 22A/8, sector 2, Bucuresti 020256
Tel:0744.629.515 Fax:0318.158.548 Email: office@eyecare.ro

Medical Vision Optix Grup

își propune să ofere potențialilor parteneri achziționarea de produse și servicii medicale de calitate la cele mai bune prețuri

Importator și distribuitor de cristaline artificiale, substanțe vâscoelastice și consumabile chirurgicale oftalmologice

Trypan Blue

Colorant vital, folosit în chirurgia cataractei mature care colorează capsula anterioară și ţesutul fibros

Capsular Tension Ring

With compression:	11.0 mm
Without compression:	13.0 mm
Material:	PMMA klar
Positioning hole:	2
Thickness +/- 0,02 :	0.18



Cuțite chirurgicale de unică folosință

Rafigel

RAFIGEL este o substanţă vâscoelastică sterilă, nonpirogenică, cu un grad înalt de purificare și cu o greutate moleculară ridicată

Produse de unica folosință

- Halate chirurgicale sterile de unică folosinţă
- Câmpuri oftalmologice
- Câmpuri de masă
- Botoșei de unică folosinţă
- Măști chirurgicale și capeline

MVO Medical Vision Optix Grup

Produse şi servicii medicale
de calitate la cele mai bune preţuri



Medical Vision Optix Grup

Importator şi distribuitor de cristaline artificiale, substanțe vâscoelastice şi consumabile chirurgicale oftalmologice

Str. Valea Oltului, Nr. 131-137, Sect. 6, Bucureşti
Tel: 0736.644.033 ■ Fax: 0372.876.722
office@medicalvision.ro ■ www.medicalvision.ro

Ce este degenerescența maculară?

Degenerescența maculară reprezintă deteriorarea maculei.

Macula este o mică arie a retinei la nivelul fundului ochiului, care ne permite să vedem clar detaliile fine și să îndeplinim activități cum sunt cititul și șofatul. Când macula nu funcționează corect, vederea centrală poate fi afectată de încețoșare, pete negre sau distorsiuni.

Degenerescența maculară afectează abilitatea de a vedea la distanță sau aproape. Astfel, anumite activități - cititul, introdusul ației în ac - pot deveni dificile sau imposibile. Deși degenerescența maculară modifică vederea în porțiunea centrală a retinei, ea nu afectează vederea periferică. De exemplu, puteți vedea conturul ceasului, dar nu puteți spune cât este ceasul. Degenerescența maculară, deși nu conduce rapid la orbire, devine invalidantă în timp, prin dispariția vederii centrale.

Cum se diagnostichează degenerescența maculară?

Mulți dintre noi nu realizează că au o problemă maculară decât atunci când tulburarea vederii devine evidentă. Oftalmologul dumneavoastră poate detecta degenerescența maculară în stadiul incipient, în timpul examenului oftalmologic la examenul fundului de ochi. Un test simplu de diagnostic este testul Amsler, în care priviți un careu asemănător cu hârtia milimetrică. Uneori se fac fotografii speciale ale ochiului, numite angiografii cu fluoresceină, pentru a detecta vasele anormale de sânge care sunt situate sub retină.

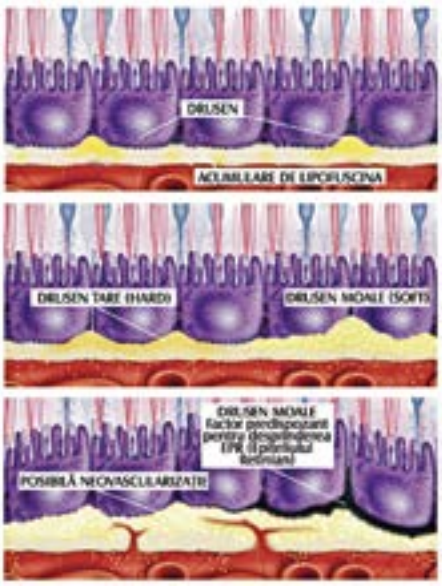

Există două tipuri de degenerescență maculară

Îmbătrânirea normală a retinei

Procesul normal de îmbătrânire a retinei presupune formarea unor mici depozite de "drusen "cauzate de acumularea de material amorf (lipofuscină). Depozitele excesive determină apariția celor două forme de degenerescență maculară.

Maculară „uscată" (atrofică)

Majoritatea oamenilor (90% din cazuri) prezintă degenerescență maculară - forma „uscată". Este produsă de îmbătrânire și de subțierea țesuturilor maculei. Pierderea vederii are loc de obicei treptat.

Maculară „umedă" (exudativă)

Forma „umedă" de degenerescență maculară apare în aproximativ 10% din cazuri, și anume atunci când se formează vase de sânge anormale sub retină. Din aceste vase de sânge noi se scurge fluid sau sânge și, consecutiv, este afectată vederea centrală. Pierderea vederii poate fi rapidă și severă.

Cum se manifestă degenerescența maculară?

Degenerescența maculară legată de vârstă apare de obicei după vârsta de 50 de ani și poate determina simptome diferite la diferiți pacienți. Pot apărea următoarele semne:

- Cuvintele de pe o pagină apar voalate
- În centrul câmpului vizual apare o zonă întunecată sau goală
- Liniile drepte apar distorsionate

Principalii factori de risc sunt: Expunerea la lumină puternică, vârsta peste 55 de ani, hipercolesterolemia, fumatul, diabetul zaharat, predispoziția familială.

Tratament și prevenție

Cercetările arată că suplimentele nutritive pe bază de antioxidanți, acizi grași nesaturați (EPA + DHA), luteină, vitamine, zinc, cupru și seleniu ar putea preveni sau chiar încetini procesele de degenerescență maculară. Luteina, un constituent de bază al pigmentului macular, are o importantă acțiune de protecție împotriva radiației luminoase albastre, reducând riscul de apariție a degenerescenței maculare. Astaxantina este cel mai puternic antioxidant natural, recent utilizat în compoziția suplimentelor nutritive și reprezentând una dintre cele mai eficace abordări în prevenția degenerescenței maculare. Acizii grași esențiali polinesaturați (EPA + DHA) prezintă, de asemenea, o importanță deosebită prin proprietățile lor de a ameliora și îmbunătăți metabolismul retinian. Anumite tipuri de degenerescență maculară "umedă" pot fi tratate prin chirurgie laser, o procedură de obicei scurtă și nedureroasă. Chirurgia laser și terapia fotodinamică utilizează o rază focalizată de lumină ca să încetinească sau să stopeze scurgerea din vasele de sânge, scurgere care afectează macula. Această procedură determină păstrarea vederii la stadiul respectiv, nefiind un tratament care să determine revenirea vederii la normal. Un alt tratament recent pentru degenerescența maculară umedă sunt injecțiile cu inhibitori angiogenici (ex. Bevacizumab). Adesea, oamenii pot continua să desfășoare multe din activitățile lor uzuale, utilizând ochelarii speciali, lupe, materiale tipărite cu litere mai mari.

Faza incipientă: deformarea imaginii centrale
Faza avansată: pierderea vederii centrale cu păstrarea celei periferice

Dacă observați cele mai mici semne ale degenerescenței maculare (imagine voalată, distorsionată, pete negre în centrul câmpului vizual) prezentați-vă imediat la medicul oftalmolog pentru un consult de specialitate, deoarece diagnosticul și tratamentul precoce al acestei afecțiuni reduc substanțial riscul pierderii vederii.

Dr. Gabriel Vulpe
medic specialist oftalmolog
Cluj-Napoca, 0744.539.247

Adrusen Mega

Supliment alimentar cu Astaxantină, Luteină, Zeaxantină și Omega 3



Singurul supliment care combină

- **ACIZII GRAȘI POLINESATURAȚI OMEGA 3**
- **LUTEINA ȘI ZEAXANTINA**
  constituenți ai pigmentului macular
- **ASTAXANTINA**
  cel mai puternic antioxidant natural

SIFI

EyeCare Together

Corioretinita seroasă centrală (CRSC)

Dr. Cristina Malcea
Clinica de oftalmologie
Sfântul Andrei
Str. Viesparilor, nr. 37, Sector 2,
026044 – București
Tel/Fax: +40 211.44.88;
0720.731.731; 0760.081.631
e-mail: office@blissmedical.ro
www.oftalmologiesfantulandrei.ro
www.clinica-oftalmologica.ro

CRSC este o afecțiune relativ frecventă ce constă în decolarea seroasă a retinei senzoriale la nivelul regiunii maculare, prin acumulare de lichid seros, neinflamator între retina senzorială intactă și epiteliul pigmentar retinian (EPR) afectat printr-un defect focal al coriocapilarei.

Tipic, apare la adultul tânăr, bărbat, ce acuză tulburări vizuale la un ochi, mai rar binocular, în relație directă cu un stres psihic pe un fond de anxietate permanentă, considerat a fi factorul declanșator obligatoriu.

Din punct de vedere patogenic s-au evidențiat niveluri circulante crescute de cortizon și epinefrină care afectează autoreglarea circulației coroidiene.

Factorii de risc incriminați:

- Hipertensiunea arterială
- Consumul de corticoizi
- Consumul de alcool
- Terenul migrenos
- Tipul A de personalitate
- Graviditatea
- Boala Cushing
- Lupusul eritematos sistemic, etc
- Clinic: simptomatologia debutează brusc, cu alterarea acuității vizuale – impresia de ceață, cu metamorfopsii, micropsii, mai rar macropsii, disconfortul vederii binoculare, percepția unui scotom central sau paracentral pozitiv și relativ.

Probele funcționale:

- Scăderea sensibilității la contrast
- Creșterea semnificativă a timpului de recuperare vizuală la testul de ebluisare maculară
- Alterarea simțului cromatic cu discromatopsie pe axul albastru/galben
- Distorsionarea liniilor drepte și apariția unui scotom central pe grila Amsler

Examenul fundului de ochi pune în evidență o proeminență ca o bulă în regiunea maculară, bine delimitată, rotund-ovalară, de aproximativ 1-3 diametre papilare, cu reflex foveolar absent, vitros fără reacție inflamatorie. Zona de afectare localizată a epiteliului pigmentar apare ca o leziune rotundă, de culoare gălbui, profundă, situată în partea superioară a proeminenței.

Angiofluorografia (AFG) arată hiperfluorescența anormală instalată precoce, punctiformă, inițial strict în aria buleieste punctul de fugă. Treptat, hiperfluorescența crește în intensitate și suprafață, persistând în tipul tardiv - aspect de coș de fum sau far în ceață.

La Tomografia în Coerența Optică (OCT) se observă un spațiu mut optic, hiporeflectiv între retina neurosenzorială și epiteliul pigmentar retinian. Această investigație este deosebit de utilă în diagnostic, dar și pentru urmărirea evoluției decolării seroase a retinei și a răspunsului la tratament.

Evoluția afecțiunii este favorabilă spontan cu normalizare în câteva săptămâni/luni. Reaplicarea retinei neurosenzoriale durează până la 4-6 luni fără tratament, dar 25-50% din pacienți pot prezenta sechele cu disconfort vizual și scăderea acuității vizuale, sechelele fiind cu atât mai importante cu cât decolarea seroasă durează mai mult timp. Prognosticul este bun în general, dar pot exista cazuri cu recidive multiple și bilateralizări, cu remanieri semnificative de EPR și maculopatie cistoidă.

În prezent tratamentul oferă alternative foarte bune de recuperare rapidă:

- Fotocoagularea laser argon direct a punctului de fugă sub control angiofluorografic este eficientă, antrenând o reaplicare a retinei cu recuperare funcțională în 4-5 săptămâni. Indicațiile laserului sunt episoadele recurente cu deficit funcțional, durata mare de evoluție a bolii, cazurile bilaterale simultan sau când vederea unui ochi este scazută prin recidive CRSC și apare un episod la celălalt ochi, persoane cu preocupări care solicită vedere clară la ambii ochi.
- Injectarea intravitreeană de triamcinolon acetonid și de avastin sunt variantele moderne de tratament, indicate mai ales în cazurile cu evoluție îndelungată sau cu recidive.
- Pacienții care fac un prim episod și care nu au indicații speciale pot fi doar supravegheați fără tratament sau se pot prescrie pe cale generală trofice vasculare și retiniene, urmărind evoluția afecțiunii cu ajutorul OCT.

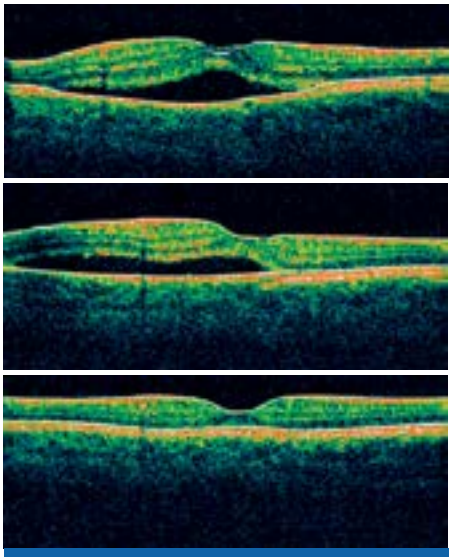

În imagini se observă evoluția CRSC monitorizată prin OCT la o pacientă în vârstă de 60 de ani pe parcursul a 5 luni sub tratament general cu trofice vasculare și retiniene

„Împreună pentru un act medical de calitate!”

Medicare Technics SA este o companie cu capital privat ce are o experienţă de peste 10 ani în domeniul comercializării, instalării şi întreţinerii echipamentelor medicale, fiind importator şi distribuitor în România pentru o serie de producători de prestigiu din întreaga lume.

Compania este structurată în Business Unit-uri, fiecare dintre ele având o specializare anume:

■ Echipamente de spital ■ Service ■ Oftalmologie ■ ORL

MEDICARE TECHNICS a încheiat parteneriate de unică reprezentanţă şi distribuţie în România pentru:

- **INTEGRA, MOELLER-WEDEL** (Neurochirurgie);
- **STERIS CORPORATION, MELAG** (Sterilizare);
- **MOELLER-WEDEL, NIDEK, WELCH-ALLYN, HAAG-STREIT** (Oftalmologie);
- **STERIS CORPORATION, ESCHMANN, ARJO HUNTLEIGH, INTEGRA, EMED, CBM,** (Echipamente de spital: săli de operaţie complete, mese chirurgicale, lămpi scialitice, echipamente electrochirurgie, monitorizare pacienţi, mobilier medical);
- **HEINEMANN, MOELLER-WEDEL, RINI** (ORL)

Referinţe unităţi medicale din sectorul public

Spitalele SRI “Agripa Ionescu” şi Universitar de Urgenţă Militar Central “Dr. Carol Davila” – secţiile de oftalmologie
Spitalele Clinice, Universitare şi de Urgenţă din România – sălile de operaţii şi sterilizare
Utilarea sălilor de operaţii ale Spitalului Judeţean de Urgenţă Bacău şi a Spitalului de Neurochirurgie “Prof. Dr. Nicolae Oblu” Iaşi
Service pentru echipamentele Steris din dotarea spitalelor militare ale armatei SUA
Spitalul Orăşenesc Ineu – dotare integrală cu aparatură medicală
Spitalul Sf. Ioan cel Nou Suceava – bloc operator cu 9 săli de operaţie şi ATI

Referinţe sistem medical privat

Centrul Medical Scandia Imagistică, Cluj – imagistică medicală
Medimar Imagistic Services, Constanţa – imagistică medicală
Centrul medical Focus, Bucureşti - bloc operator şi compartiment ATI
Spitalul Sf. Sava, Buzău – Imagistică medicală
Centrul medical ELIM, Bucureşti - imagistică medicală
European Eye Hospital, Bucureşti - aparatură de diagnostic şi tratament Nidek Japonia
Medicover, Bucureşti - mese bloc operator
Regina Maria, Bucureşti - mese şi lămpi de operaţie şi echipament de aspiraţie ultrasonică (CUSA) cu aplicaţii în neurologie

Afaceri:
- Reabilitare şi modernizare
- Sterilizare şi Dezinfecţie
- Săli de operaţie
- Spitale, Policlinici, şi Clinici Private
- Project Management
- Consultanţă financiară

Servicii:
- Achiziţionare Echipamente Medicale
- Management de Proiect
- Planificare şi Consultanţă
- Servicii integrate la cheie
- Service şi Mentenanţă
- Instruire şi pregătire
- Asistenţă Clienţi

Produse:
- Anestezie şi terapie intensivă
- Bloc Operator
- Oftalmologie
- ORL
- Sterilizare şi Dezinfecţie

Str. COPILULUI Nr. 16, Sector 1 Bucureşti,
Tel: +40 21 222 6774
Fax: +40 21 222 6714
e-mail: office @ medicare . ro
Web: **www.medicare.ro**

Canon

Tomograf in coerenta optica HS 100

OCT HS-100 este primul OCT care combina tehnologia Optopol cu calitatea si designul optic Canon in cea mai recenta inovatie in OCT.

- Viteza de scanare mare 70000 A-scan/s;
- Imagini de inaltă calitate;
- Focalizare automata;
- Auto tracking;
- Aliniere automata/auto C-GATE;
- Rezolutia axiala 3 µm;
- Detectarea membranei Bruch;
- SLO integrat;
- SLO follow-up;
- Latimea scanarii 10 mm;
- Examinare usoara;
- Aspect compact;
- Conectivitate extinsa.

COMPLET AUTOMAT

UTILIZAREA UNUI OCT NU A FOST NICIODATA ATAT DE SIMPLA DOAR CU UN SIMPLU CLICK!

you can

EXPERTMED

Fundus camera CX - 1

CX -1 Canon este o camera retiniana hibrida compacta midriatica/non–midriatica are permite comutarea modulelor cu un simplu click.

Avantaje:

- Cinci moduri de examinare: Color, Red-Free, Cobalt, AFG, FAF;
- Examinare stereo (modul non-midriatic);
- Camera EOS 50 D 15.1 Mega Pixeli;
- Focus indicator;
- Magnificatie X2;
- Pupila mica 3.8 mm (modul non-midriatic);
- Fixatie interna/externa (modul non-midriatic);
- Program de control al imaginii retiniene;
- Conectivitate extinsa.

FOLOSESTE TEHNOLOGIA EOS

CU CAPACITATILE SALE RENUMITE DE PROCESARE A IMAGINII!

EXPERTUL DVS. IN APARATURA MEDICALA !

Anestezia în chirurgia cataractei

Anestezia ocupă un loc important în orice act chirurgical.

Odată cu evoluţia rapidă a tehnicii în chirurgia cataractei, au apărut metode anestezice noi. În doar câţiva ani, popularitatea anesteziei generale a cedat în faţa anesteziei locale retrobulbare, care, la rândul ei, a făcut loc anesteziei peribulbare şi, mai recent, anesteziei topice.

În prezent, abordarea standard în chirurgia cataractei este facoemulsificarea urmată de implantarea unei lentile intraoculare. În aceste condiţii, anestezia generală este rareori necesară, ea fiind rezervată unor situaţii specifice, cum ar fi examinarea şi tratamentul chirurgical al copiilor şi al pacienţilor cu patologie psihiatrică, status mental alterat, tremor necontrolat, afecţiuni respiratorii (dispnee de decubit) etc, precum şi în intervenţii chirurgicale laborioase, cu durată mai mare de 90 minute (intervenţii de chirurgie vitreoretiniană).

Anestezia retrobulbară a fost metoda de elecţie pentru această procedură până în anii '60, când a fost introdusă anestezia peribulbară, însoţită de mai puţine complicaţii.

Anestezia retrobulbară se realizează prin injectarea substanţei anestezice (cel mai frecvent un amestec 1:1 de lidocaină 2% şi bupivacaină 0,5 – 0,75%) în spaţiul retrobulbar (în interiorul conului muscular), care asigură blocul anestezic al ganglionului ciliar, nervilor ciliari şi nervilor cranieni II, III şi VI. Se obţine o anestezie adecvată şi o akinezie foarte bună, efectul se instalează rapid, asigurând totodată şi o bună analgezie postoperatorie (până la 2-3 ore). Dezavantajele metodei ţin de caracterul invaziv al acesteia, care predispune la apariţia unor complicaţii serioase, a căror incidenţă este totuşi redusă (1-3%), cum ar fi: hemoragia retrobulbară, ocluzia de artera centrală a retinei, punctionarea globului ocular sau a nervului optic, lezarea muşchilor extraoculari, reflexul oculo-cardiac sau anestezia intempestivă a trunchiului cerebral.

Anestezia parabulbară constă în injectarea anestezicului în afara conului muscular, evitându-se astfel lezarea elementelor anatomice ale spaţiului retrobulbar (nerv optic, artera şi vena centrală a retinei, ganglionul ciliar etc). Se foloseşte acelaşi amestec de substanţe anestezice ca şi la anestezia retrobulbară, însă într-o cantitate mult mai mare. Dezavantajele acestei metode sunt reprezentate de akinezia mai slabă şi instalarea mai lentă a efectului anestezic, precum şi riscul mai mare de producere a unor complicaţii de tipul reflexului oculo-cardiac (prin compresia oculară), chemozisului intraoperator sau ptozei palpebrale. Avantajul principal este dat de frecvenţa mai redusă a complicaţiilor comparativ cu metoda retrobulbară.

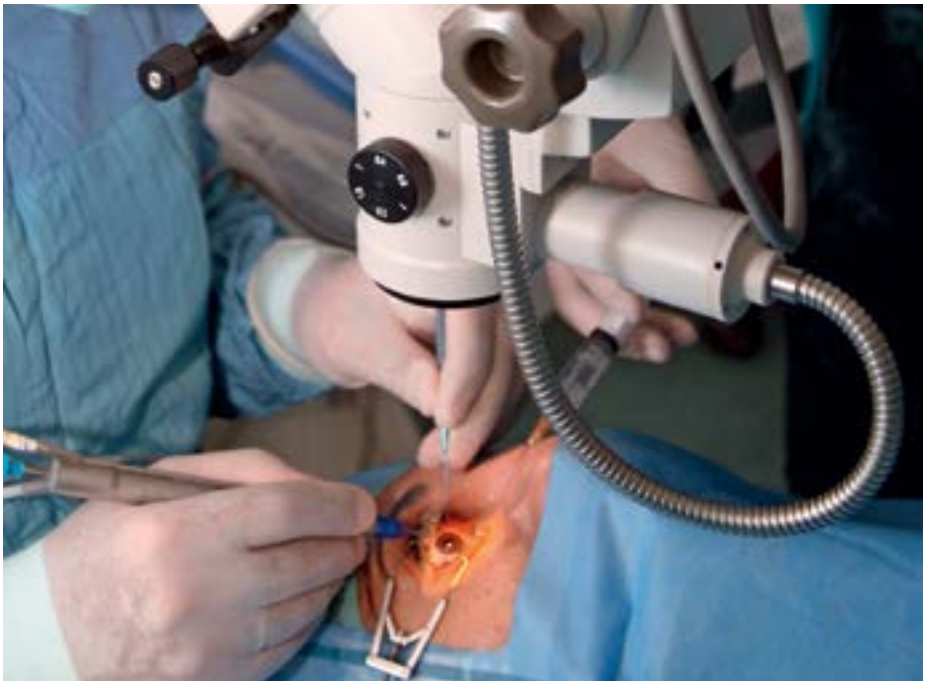

Modificarea tehnicii operatorii cu apariţia chirurgiei cataractei prin incizie mică şi a facoemulsificării, precum şi înregistrarea complicaţiilor care pot fi cauzate de anestezia retrobulbară sau parabulbară au determinat chirurgii să caute soluţii noi. Cum durata operaţiei s-a redus la 10-15 minute, tot mai mulţi chirurgi au adoptat anestezia topică, potrivită pentru operaţia cataractei prin facoemulsificare, în care akinezia nu este necesară.

Anestezia topică constă în instilarea repetată de picături sau gel anestezic, însoţită sau nu de injectarea intracamerală a unui agent anestezic. În felul acesta se blochează producerea senzaţiei dureroase, şi nu transmiterea ei. La această metodă intervine şi alegerea (opţiunea) pacientului, fiind obligatorie cooperarea sa deplină pe parcursul intervenţiei. Avantajul principal al acestei metode constă în lipsa de invazivitate (absenţa lezării ţesuturilor intraorbitare de către acul de seringă). Dezavantajele ţin, în principal, de lipsa de complianţă a pacientului în timpul operaţiei, lipsa akineziei oculare, precum şi eventuale efecte toxice locale ale anestezicului asupra corneei (alterarea filmului lacrimal, întârzierea vindecării, keratopatie toxică), frecvenţa apariţiei acestora fiind însă redusă.

În prezent, anestezia topică este metoda preferată de anestezie în chirurgia cataractei, utilizarea ei fiind în creştere faţă de a celorlalte tipuri, deoarece reduce şi mai mult riscul apariţiei complicaţiilor şi permite o recuperare vizuală rapidă.

În concluzie, alegerea tipului de anestezie implică o analiză coroborată a mai multor factori (starea generală şi locală a pacientului, siguranţa şi confortul chirurgului şi anestezistului şi, nu în ultimul rând opţiunea pacientului), scopul principal fiind asigurarea unui raport siguranţa-eficacitatea cât mai bun.

Dr. Mioara Marinescu,
specialist oftalmolog

Protecţia în degenerescenţa maculară cauzată de vârstă

DMLV este o boală a ochiului caracterizată de deteriorarea retinei și pierderea vederii centrale. Una dintre principalele cauze o reprezintă înaintarea în vârstă și îmbătrânirea retinei, cauzată de combinarea unor factori ca fumatul, obezitatea, hipertensiunea, iris decolorat și expunerea excesivă la lumina solară. Când razele ultraviolete penetrează ochiul și interacţionează cu oxigenul, se formează niște molecule foarte agresive, numite radicali liberi, care distrug anumite celule importante ale maculei (celulele cu conuri și celulele cu bastonașe). Celulele deteriorate se acumulează chiar în grosimea maculei (partea centrala a retinei) și formează depozite numite drusen (maculopatie uscată).

Sfaturi utile pentru protejarea vederii împotriva efectelor negative ale luminii solare

Media de vârstă a crescut, în consecinţă ochii și pielea absorb în medie o cantitate mai mare de radiaţii nocive decât în trecut. Extrem de importantă este protecţia, mai ales când există diverși factori de risc, pentru a preveni boli grave cum este degenerescenţa maculară legata de vârstă (DMLV)

1) Protecţia împotriva radiaţiilor solare: ochelari și șapcă!

Vederea este protejată împotriva razelor ultraviolete prin evitarea expunerii la soare la orele amiezii și folosind ochelari de soare corespunzători. Lentilele trebuie să garanteze protecţia împotriva razelor UV.

2) Alimentaţia corectă și foarte variată!

Vitaminele și sărurile minerale ajută la combaterea acumulării așa-zișilor „radicali liberi" care pot afecta diferite structuri ale ochiului și în principal retina. Aceste substanţe definite „antioxidanţi" sunt vitaminele A, C, și E, beta-carotenul și luteina, elemente cum sunt zincul și seleniul. Se găsesc în fructe ca portocale, kiwi, piersici și în legume ca ardei, roșii, morcovi și mai ales în legumele cu frunze, ca spanacul, broccoli, salata verde, etc. Vă recomandăm așadar să consumaţi cât mai multe dintre aceste alimente.

3) Suplimentul natural: luteina

Luteina este un pigment galben care se găsește în numeroase legume, fructe, cereale și chiar în gălbenușul de ou. În organismul uman se acumulează mai ales în ochi și cu precădere în maculă. Este un puternic antioxidant și protejează structurile ochiului împotriva acţiunii negative a radicalilor liberi. Împreună cu zeaxantina formează „pigmentul macular", un fel de „filtru" care absoarbe razele luminii albastre și razele ultraviolete (UV) împiedicând radiaţiile nocive să ajungă și să afecteze ţesutul sensibil al retinei. Cu alte cuvinte luteina poate fi definită ca o „pereche naturală de ochelari de soare" activă 24 de ore din 24. Însă luteina nu este produsă de organismul uman și poate fi doar asimilată din alimentaţie sau suplimente alimentare. Cercetătorii au demonstrat că o dietă bogată în luteină sau un supliment de luteină poate reduce riscul apariţiei degenerării maculare legate de vârstă (DMLV).

4) Omega 3: acizii grași – prietenii sănătăţii. Acizii grași polinesaturaţi cu catenă lungă din uleiul de pește și cunoscuţi sub numele de Omega 3, sunt foarte importanţi pentru sănătatea ochiului și al sistemului nervos uman. Acești acizi grași „prieteni" ajută într-adevăr la conservarea funcţiilor membranelor celulare, mai ales ale Sistemului Nervos Central și ale retinei. În special două tipuri de Omega 3, DHA (acidul docosahexaenoic) și EPA (acidul eicosapentaenic) sunt foarte importanţi pentru capacitatea vizuală deoarece compun membrana fotoreceptorilor (celulele cu conuri și celulele cu bastonașe). Acţionează prin două mecanisme: pe de o parte contribuie la refacerea fotoreceptorilor după o afecţiune cauzată de radiaţiile luminoase, reprezentând materia primă pentru refacerea pereţilor acestora, pe de altă parte facilitează procesul de fototransducţie și deci a vederii.

Omega 3 și cu luteina acţionează împreună pentru protejarea retinei de efectele nocive cauzate de lumina solară și contribuie la reducerea riscului apariţiei sau agravării bolilor retinei, cum este Degenerarea Maculară Legata de Vârstă.

LIO AddOn: lentila A4W – 1stQ

Aplicabilitatea și experiența înregistrată cu noua generație

PD Dr. med *Gangolf Sauder*

Dr. med *Andreas Cordes*

La sfârșitul anului 2011, unii experți și numeroși ascultători interesați s-au întâlnit la Berlin pentru a discuta ultimele noutăți în materie de LIO AddOn.

Invitații de la acest eveniment au fost Andreas Cordes M.D., medic senior în cadrul clinicii oftalmologice „Klinik fur Augenheilkunde" din Merheim/Germania, precum și Gangolf Sauder, M.D., lector și director medical al clinicii oftalmologice din cadrul spitalului Charlotte: „Charlotten-klinik für Augenheilkunde" din Stuttgart/ Germania. Au fost prezentate caracteristicile de performanță a ultimei generații de LIO AddOn, precum și experiențele înregistrate privind noua lentilă A4W dezvoltată de către compania 1stQ (Germania).

Indicații pentru implantarea LIO AddOn

În opinia lui A. Cordes, o recomandare importantă de generație mai nouă pentru implantarea LIO AddOn este corecția erorilor refractive prin implantarea unei LIO AddOn adiționale. Aceasta poate fi aplicată pacienților a căror stare refractivă este statică, ceea ce inseamnă: pacienți a căror situație refractivă nu se mai modifică. În acest caz, implantarea poate fi efectuată ca o procedură primară sau secundară.

Implantarea primară în cazurile de refracție statică

În acest caz, este implantată de la început LIO AddOn. Potențialii pacienți pot fi cei cu un grad crescut de ametropie; totuși , poate să fie de asemenea o LIO premium cu funcții adiționale cum ar fi corecția astigmatismului, capacitatea multifocală sau filtrul albastru. Implantul primar este o LIO de bază, așa-zisă Basis IOL, implementată în sacul capsular, în timp ce LIO AddOn este implantată în sulcus. Totuși, implantarea unei LIO AddOn în caz de ametropie mare a devenit o metodă învechită, întrucât majoritatea LIO sunt disponibile în aproape orice dioptrie. Implantarea secundară de asemenea beneficară pentru mulți pacienți cu refracție statică

Pentru mulți pacienți care posedă o LIO implantată în camera posterioară în urma unei intervenții anterioare de cataractă, o implementare secundară a unei LIO AddOn ar fi benefică : aceasta ar oferi posibilitatea obținerii unei corecții sferice. Totuși, o LIO din clasa premium poate fi implementată deasemenea într-o procedură secundară, pentru a corecta , de exemplu, un astigmatism sau pentru a integra o funcție multifocală sau un filtru albastru.

O altă funcție importantă este aceea a reversabilității, care joacă un rol esențial, în special când vine vorba de îndrumarea pacientului. Chiar și după o perioadă lungă de timp, o LIO AddOn poate fi scoasă și/sau inlocuită cu o altă LIO AddOn fără niciun fel de probleme.

Fără dispersii pigmentare și modificări ale unghiului la un an de la intervenție

G. Sauder este de părere că primele rezultate ale lentilelor A4W sunt foarte promițătoare. La pacienții operați până la acest moment, au putut fi observate următoarele situații la 12 luni de la intervenție: o refracție stabilă, o distanță stabilă de 1mm până la lentila Basis IOL, ceea ce înseamnă condiții mult mai stabile fără alte depuneri. În plus s-a observat că nu a fost detectată nicio dispersie pigmentară la pacienții operați până la acest moment.

Condiția postoperatoare după implantarea LIO A4W

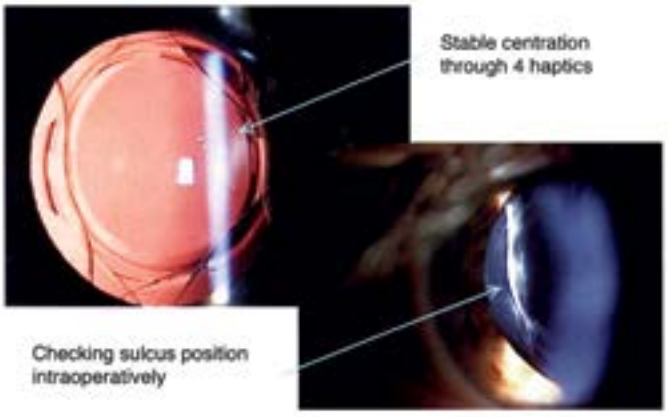

Condiția ochiului la 10 luni după operație

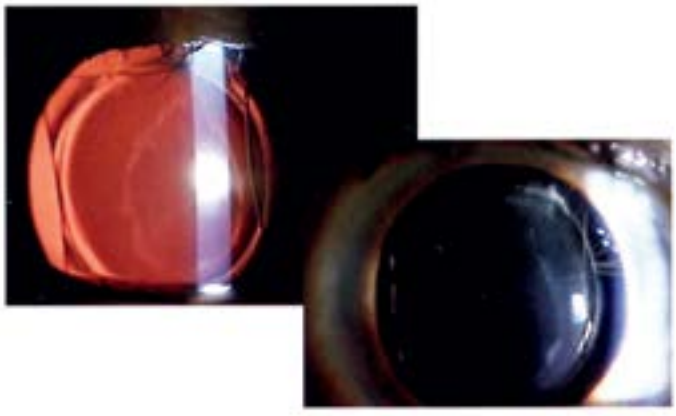

Lentile intraoculare AddOn

implantabile in Sulcus

1st Q

***Cuţit chirurgical** de unică folosinţă*
UltraEdge cu sistem de protecţie

Simple, clever & safe

KEMBLI-MED

ellex

EyeCubed

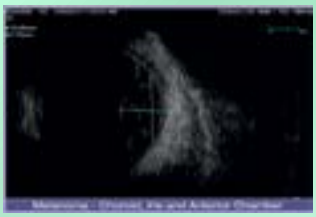

EyeCubed oferă o sensibilitate şi o calitate a rezoluţiei imaginilor de neegalat, poziţionându-l ca și instrumentul de prim rang privind investigaţiile ultrasonice oculare. Creat de pionerii tehnologiei ultrasonice în oftalmologie (Innovative Imaging – SUA), sistemul afișează imagini în timp real și poate captura respectiv salva în format video examinările.

EyeCubed oferă **cel mai bun raport semnal/zgomot** al industriei. Deoarece zgomotele sunt reduse la minimum, detaliile celor mai fine structuri oculare devin vizibile – incluzând sângele și celulele inflamatorii.

Sistemul asigură cea mai rapidă rată de procesare a imaginilor disponibilă la ora actuală (25 cadre/sec). Această viteză creează **o imagine în timp real** a activităţilor intraoculare, cum ar fi mișcarea celulelor de sânge sau comportamentul membranelor.

Tehnologia avansată de captură incorporată în EyeCubed îmbunătăţește considerabil procesul de diagnosticare. Utilizatorii pot captura filme de până la 10 secunde ale fiecarei investigaţii, le pot salva și redeschide ulterior, redându-le în mod film sau procesându-le cadru/cadru.

Claritatea superioară a imaginilor oferite de Eyecubed precum și măsurătorile flexibile permit evaluarea completă a anatomiei oculare pre și post operatoare. **Configurări personalizate a modurilor A-Scan și B-Scan acoperă toate necesităţile Dvs.** atât pentru segment anterior cât și pentru cel posterior.

KEMBLI-MED SRL
Str. De Mijloc nr. 173 - 500064 Braşov, Tel.-Fax: 0268-415.927, 0268-415.070
Mobil: 0744-653.141, 0740-065.996, e-mail: info@kemblimed.ro, www.kemblimed.ro

O perspectivă nouă privind **imagistica segmentului anterior și posterior**

E. Randy Craven, MD

Imagistica ultrasonografică este singura tehnologie disponibilă în zilele noastre care oferă chirurgilor de pol anterior și posterior o imagine completă a întregului segment ocular – dar din nefericire aproape îi este subestimată valoarea.

În continuare sunt prezentate câteva studii de caz care ilustrează cum a ajutat sistemul ultrasonografic oftalmologic la îmbunătăţirea abilităţilor noastre de diagnostic și înţelegere.

Studii de caz pentru LIO

Cazul 1 – Pacient în vârstă de 57 ani, cu implant bilateral de lentile cu optică apodizat difractivă (AcrySof ReSTOR, Alcon Laboratories). Intervenţia a avut loc cu câteva zile în urmă. Pacientul s-a prezentat la cabinet având vederea neclară la ochiul drept. Măsurătorile refractive ne-au indicat o eroare miopică de -2 D la acel ochi.

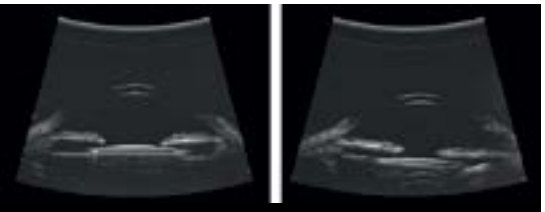

Scanarea sonografică B-Scan a indicat faptul că datorită şocului survenit în urma unui accident de maşină, acesta a cauzat ca noua LIO implantată să sară din sacul capsular şi să ajungă în sulcus, inducând vederea neclară la ochiul drept

Folosind sistemul oftalmologic de ultrasonografie, am efectuat o scanare (B-Scan) a ochiului și am descoperit că LIO nu este poziţionată corespunzător ; aceasta nu se afla în sacul cristalinian ci în sulcus (Fig 1). Această poziţionare explică cu certitudine modificarea miopică.

Imagistica în cazurile de glaucom

În cazul pacienţilor cu glaucom, imagistica B-Scan cu unghi larg, poate fi de real folos în încercarea de a determina angulaţia unghiului, în cazul sindromului "iris plateau" precum și in alte probleme similare.

Cazul 1 – Acesta este un exemplu foarte bun al capacităţilor imagisticii oferite de către sistemul ultrasonografic oftalmologic. În cazul acestui ochi, putem observa unghiul deschis și anatomia unghiulară care ne indică un unghi de aproximativ 30o coborând apoi către corpul ciliar.

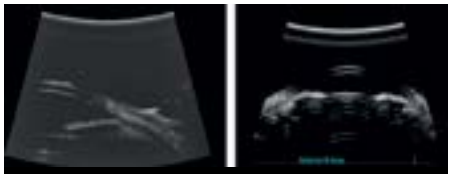

Sistemul sonografic oftalmologic este de valoare și în determinarea prezenţei unui unghi deschis sau închis în cazurile de glaucom

Cazul 2 – În cazul acestui ochi, imagistica ne arată o imagine mult diferită deoarece pacientul suferea de glaucom cu unghi închis. Beneficiind de o imagistică cu unghi larg, avem posibilitatea de a măsura adâncimea camerei anterioare si distanţa papiliară. Oprim imaginea pentru a obţine măsurătorile.

Sindromul „iris plateau"
la un pacient cu glaucom care prezintă unghi închis

In comparaţie cu primul caz de glaucom prezentat, unde unghiul este foarte deschis, la acest ochi există o definiţie minimală a unghiului, iar spaţiul dintre iris și unghi este strâmt. În plus, s-au descoperit si câteva dovezi de un ușor sindrom „iris plateau" deoarece irisul este ușor rotit înainte.

Sistemul ultrasonografic oftalmologic este util deasemenea pentru a verifica funcţia pustulei la pacienţii cu filtraţii. Sistemul cu unghi larg vă poate ajuta în urmărirea clară a căii apoase, cât și la vizualizarea filtrării, ajutând astfel la îmbunătăţirea diagnosticului funcţionalităţii pustulei.

Sistemul este deasemenea util în verificarea funcţionării corecte a unei pustule de filtrare

Experienţa noastră ne-a demonstrat că modul B-Scan cu unghi larg a devenit rapid un instrument foarte bun de diagnostic, ajutându-ne astfel în rezolvarea problemelor de segment anterior. Posibilitatea de a avea o imagine reală, dinamică ne ajută cu adevărat să obţinem o imagine clară a ceea ce se întamplă în interiorul ochiului, ceea ce poate ajuta în determinarea opţiunilor de tratament mult mai eficiente.

Glaucomul – o continuă provocare

Dr. Corina Lupașcu
medic specialist oftalmolog
Clinica NOVAOPTIC
Str. Petru Rares nr. 41, Suceava
corina.lupascu@novaoptic.ro

Fiecare dintre noi ne-am întrebat, măcar o dată în viață, cum ar fi dacă n-am mai vedea. În mod paradoxal, frica de a ne pierde vederea nu este tot timpul suficientă să luăm măsuri, să avem grijă de sănătatea ochilor. Conform unui raport al Organizației Mondiale a Sănătății, 80 milioane de oameni suferă de glaucom, iar 4,5 milioane de oameni sunt orbi datorită glaucomului.

Cu ocazia marcării Săptămânii Mondiale a Glaucomului, dorim să accentuăm rolul esențial al medicilor de familie pentru:

- **Diagnosticul precoce:** medicul de familie poate fi primul care suspectează afecțiunea (pacienți cu risc crescut pentru glaucom)
- **Monitorizarea afectiunii:** medicul de familie direcționează pacientul către medicul oftalmolog pentru urmărirea evoluției bolii și eficienței tratamentului.

Săptămâna Mondială a Glaucomului (10 -16 martie 2013) marchează dreptul fundamental al fiecărei persoane pentru o vedere sănătoasă. Este un eveniment care se bucură de atenție la nivel mondial în fiecare an, având ca obiectiv:

- Conștientizarea publicului asupra glaucomului, ca principal factor de risc la pierderea progresivă a vederii, sau chiar orbire.
- Informarea oamenilor cu privire la importanța detectării precoce a glaucomului și instituirea tratamentului în timp util.

Posterul Săptămânii Mondiale a Glaucomului din acest an are drept motto următorul îndemn: **"Viața e minunată, nu lăsa glaucomul să îți stea în cale!"**

Colectivul de medici ai Clinicii Novaoptic are o permanentă preocupare pentru diagnosticarea precoce și monitorizarea glaucomului. Se efectuează controlul presiunii intraoculare la toți pacienții, prin tonometrie non-contact și aplanotonometrie Goldmann, câmpul vizual computerizat cu aparatul Humphrey Zeiss, gonioscopie, examinarea structurilor polului anterior prin biomicroscopie ultrasonică (UBM) și analiza discului optic și straturilor fibrelor nervoase retiniene prin tomografie în coerență optică (OCT).

Diagnosticul precoce de glaucom, depistarea bolii în fazele incipiente și tratarea ei înainte ca vederea să fie afectată reprezintă o preocupare constantă a medicilor clinicii NOVAOPTIC.

Glaucomul este o boală a ochiului ce produce atrofierea nervului optic, îngustarea câmpului vizual și pierderea progresivă a vederii și care netratat, duce la orbire (cecitate).

Ochiul are propriul lui sistem ce permite circulația și drenarea umorii apoase, un fluid transparent cu roluri multiple în funcțiile ochiului. La un ochi sănătos, acest lichid este produs și eliminat din ochi în proporții aproximativ egale. Astfel se menține o presiune constantă în interiorul ochiului, numită presiune intraoculară (PIO). Presiunea intraoculară este considerată normală atunci când valoarea ei este între 10 și 21 mm Hg.

La pacienții cu presiune intraoculară crescută (peste 21 mm Hg), ochiul continuă să producă umoare apoasă, dar este incapabil să o elimine cu un debit normal. Când acest fluid nu poate circula, el se acumulează crescând presiunea intraoculară și „presează" nervul optic, distrugându-l treptat.

Glaucomul se caracterizează prin creșterea PIO (presiune intraoculară) și scăderea AV (acuitate vizuală), **fiind a doua cauză de orbire la nivel mondial (prima cauză este degenerescența maculară legată de vârstă).** Incidența glaucomului crește odată cu vârsta: 1% din populația peste 40 ani și 10% din persoanele peste 80 ani suferă de glaucom. De cele mai multe ori, PIO mare nu determină durere și de aceea, când apar primele semne de pierdere a vederii, 40% din nervul optic este distrus.



Analiza computerizată a câmpului vizual

Câmp vizual îngustat în glaucomul avansat

Factorii de risc pentru glaucom sunt:

PIO crescută, vârsta înaintată, rasa neagră, antecedente familiale (rude diagnosticate cu glaucom), miopie severă, diabetul zaharat, hipertensiunea arterială și durerile de cap de tip migrenos.

Nu orice creștere a tensiunii intraoculare înseamnă glaucom. Există creșteri ale presiunii intraoculare, fără alte modificări specifice glaucomului, care se încadrează în sindromul de hipertensiune intraoculară. Această entitate trebuie urmărită cu mare atenție de către medicul oftalmolog, deoarece 5% fac glaucom în 10 ani.

Clasificarea se face în:

- **glaucom primitiv – apare fără un motiv cunoscut, poate fi cu unghi deschis (90% din cazuri) sau cu unghi închis.**
- **glaucom secundar – apare în urma unei cauze identificabile (glaucom traumatic, pseudoexfoliativ, pigmentar, neovascular).**

În funcție de momentul apariției se distinge: glaucom congenital, glaucom infantil (apare la vârsta de 3-4 ani), glaucom juvenil (apare după vârsta de 10 ani), glaucom la adulți – cel mai frecvent.

Diagnosticul de glaucom se poate face relativ simplu și nu implică investigații invazive pentru pacient. Marea dificultate este faptul că glaucomul nu dă simptome specifice până în momentul în care vederea este mult afectată. Astfel, majoritatea pacienților sunt diagnosticați în faze avansate ale bolii. În mod caracteristic, în glaucom se produce o îngustare a câmpului vizual.

1. **Măsurarea presiunii intraoculare** - normal este între 10 și 21 mmHg; valorile de 22-23 sunt la limită, impunând controale oftalmologice periodice și corelarea cu alte examene oculare; valorile peste 24, găsite în mod repetat, pledează serios pentru acest diagnostic, dar și în acest caz trebuie corelate cu alte examinări: pahimetrie, câmp vizual, tomografie de nerv optic (OCT, HRT). De menționat că există și glaucomul cu „tensiune joasă" sau „fără tensiune", caz în care celelalte măsurători pot confirma sau infirma diagnosticul. Pahimetria (grosimea corneei) este foarte importantă în evaluarea corectă a presiunii intraoculare! Presiunea intraoculară se măsoară cu aplanotonometrul Goldmann sau cu tonometrul computerizat non-contact.
2. **Examinarea nervului optic la examenul fundului de ochi** - acesta prezintă o lărgire specifică (excavație), asimetria excavației între cele 2 papile, deplasarea nazală a vaselor retiniene.
3. **Examinarea unghiului de drenaj (gonioscopie).** Acest element este foarte important pentru stabilirea tipului de glaucom, deoarece modalitățile terapeutice pot fi diferite de la un pacient la altul.
4. **Examinarea câmpului vizual** este investigația care stabilește în ce măsură este afectată capacitatea pacientului de a vedea – în mod caracteristic, în glaucom se produce o îngustare a câmpului vizual dinspre periferie spre centru, apariția de scotoame paracentrale, treaptă nazală până la insulă de vedere centrală.
5. **Tomografia în coerență optică** pentru stratul fibrelor nervoase retiniene, analiza discului optic și stratul celulelor ganglionare maculare. Această investigație este deosebit de utilă pentru diagnosticarea glaucomului chiar în fazele precoce (înaintea modificărilor de câmp vizual), cât și pentru monitorizarea progresiei bolii.

Tratamentul glaucomului

Nu există medicamente capabile să vindece glaucomul, în sensul că vederea pierdută prin glaucom nu poate fi redată. Toate medicamentele utilizate în prezent în tratarea glaucomului reușesc să oprească sau să întârzie agravarea bolii, prevenind astfel apariția orbirii. Ele fac acest lucru prin scăderea PIO, indiferent de forma de glaucom, cu presiune intraoculară crescută sau nu. De aceea, diagnosticarea la timp a bolii, atunci când vederea nu este mult afectată, este esențială!

Planul terapeutic se realizează gradual, fiind de primă intuiție tratamentul medicamentos în terapie unică sau asociere: analogie de prostaglandine, beta-blocant, inhibitori topici de anhidroză carbonică.

Doar medicul oftalmolog care monitorizează evoluția poate stabili trata-

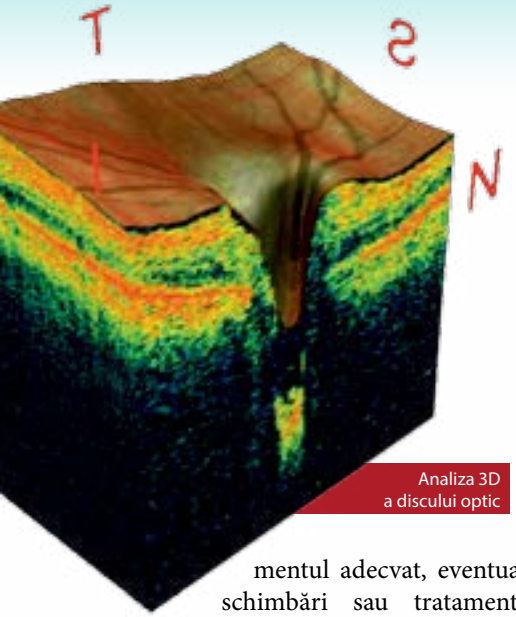

Analiza 3D a discului optic

mentul adecvat, eventuale schimbări sau tratamentul combinat.

Glaucomul cronic necesită controlul periodic şi dispensarizare:

- măsurarea lunară a tensiunii oculare (normal este între 12 - 20 mmHg, obligatoriu de corelat cu grosimea corneei); tensiunea oculară trebuie măsurată cu tratamentul efectuat inclusiv în ziua controlului.
- urmărirea bianuală a câmpului vizual (CV)
- efectuarea anuală a tomografiei de nerv optic (OCT, HRT)
- examenul fundului de ochi pentru aspectul nervului optic.

Tratamentul iniţial - cu picături se va face zilnic, continuu. Dacă tratamentul cu picături devine ineficace şi boala evoluează (cu apariţia modificărilor pe CV şi HRT), sau când pacientul se prezintă în faze avansate ale bolii, se recomandă intervenţia chirurgicală.

Aceasta poate fi:

- Trabeculoplastie laser - cu dezavantajul că poate avea efect limitat în timp
- Intervenţie chirurgicală propriu-zisă, constând în realizarea unei fistule prin care umoarea apoasă poate să circule mai uşor şi să fie eliminată din ochi, scăzând astfel presiunea intraoculară: *Trabeculectomie sub volet scleral cu antimetaboliţi sau implant de colagen sau *Implantare de Sunt Ex-Press - cel mai modern tratament chirurgical al glaucomului cronic.

Glaucomul acut (forma de glaucom provocată de o creştere bruscă a presiunii intraoculare, având simptome clare: durere în jurul ochiului, roşeaţă în ochi, vedere înceţoşată cu halouri colorate, dureri de cap violente şi uneori greaţă şi vomă)- o urgenţă de diagnostic şi tratament-necesită, pe lângă tratament medicamentos şi tratament laser (iridotomii Laser Yag) sau direct operaţie.

Pacienţii care au avut un atac de glaucom la un ochi, au un risc mărit de a face şi la celălalt ochi; de aceea, după tratarea ochiului cu atac, se va face tratament profilactic la celălalt ochi - iridotomii Laser Yag. Această intervenţie nu este dureroasă şi nu necesită nici un fel de anestezie.

Glaucomul congenital – tot o urgenţă de diagnostic şi tratament, necesită intervenţie chirurgicală precoce într-un serviciu specializat de oftalmo-pediatrie.

Glaucomul secundar - determinat de anumite boli oculare sau generale - se tratează în primul rând prin rezolvarea cauzei care a dus la creşterea tensiunii oculare, asociată cu tratament cu picături anti-glaucomatoase şi, eventual, intervenţie chirurgicală.

De menţionat că tratamentul cu picături poate avea reacţii adverse, de obicei lipsite de gravitate (usturime la instilare, înroşirea ochiului, creşterea genelor) până la scăderea vederii prin edem macular cistoid sau reacţii alergice marcate). În aceste cazuri, doar oftalmologul curant mai poate schimba tratamentul.

Concluzii:

Odată diagnosticat glaucomul, cel mai important lucru de controlat este reducerea presiunii intraoculare prin tratament medicamentos şi/sau chirurgical, urmată de menţinerea ei la un nivel corespunzător.

Prin tratament, glaucomul NU dispare, el se află doar într-o stare „protejată" care nu afectează viaţa zilnică; pentru a-l ţine sub control, examenul oftalmologic trebuie să fie continuu şi regulat.

Glaucomul netratat duce mai întâi la scăderea periferică a vederii şi apoi la orbire ireversibilă; diagnosticarea precoce şi tratamentul corect reprezintă singura apărare contra bolii.

Una din problemele cu care se confruntă medicul oftalmolog este lipsa de complianţă la tratament a pacientului. De multe ori, pacientul nu conştientizează gravitatea bolii şi nu urmează tratamentul în dozele şi ritmul indicate sau renunţă la tratament.

Având în vedere implicaţiile majore socio- economice ale acestei boli, apreciem că se impune efectuarea unui consult oftalmologic anual la toate persoanele aflate în grupele cu risc (vârsta peste 40 de ani, istoric familial de glaucom, coexistenţa bolilor oculare şi sistemice favorizante).

Glaucomul reprezintă o problemă majoră, atât la nivel individual, cât şi de sănătate publică, ducând la pierderea ireversibilă a vederii. Diagnosticarea precoce pare să fie cea mai bună şansă oferită pacientului cu glaucom pentru a-şi menţine vederea şi, implicit calitatea vieţii cât mai mult timp.

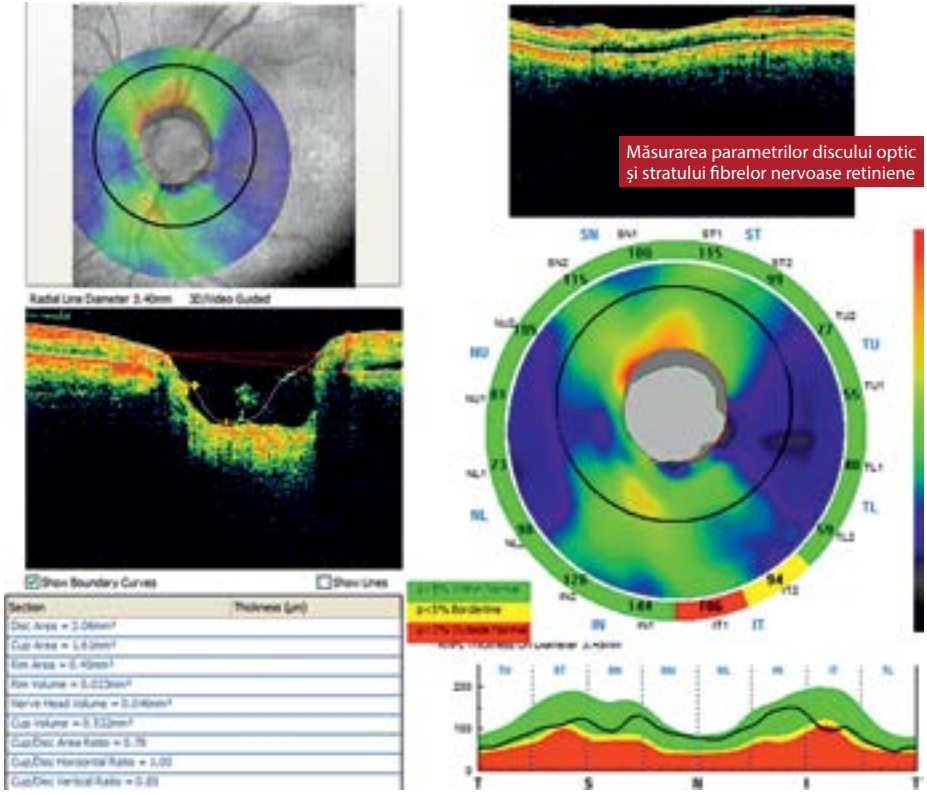
Măsurarea parametrilor discului optic şi stratului fibrelor nervoase retiniene

Lentilele progresive, ultimele noutăți

Dr. Luminita Teodorescu
Medic primar oftalmolog
Clinica Oftalmix, București

Prezbiopia nu este o afecțiune oculară în adevăratul sens al cuvântului, este un fenomen de scădere progresivă a puterii de acomodație a ochiului. Acomodația este procesul prin care cristalinul îți modifică curbura pentru a clarifica imaginile situate aproape de ochi.

Simptomele de prezbiopie apar, progresiv, după vârsta de 40 de ani, vârsta de apariție depinzând de existența viciilor de refracție sau de obiceiurile vizuale, dacă persoana lucrează multe ore concentrat la o distanță mică (citește mult sau lucrează la computer).

După vârsta de 40 de ani acomodația scade treptat cu aproximativ 1,5 dioptrii la fiecare 4 ani, iar dupa 48 de ani cu aproximativ 0,5 dioptrii la fiecare 4 ani.

Presbitismul nu poate fi tratat, dar pierderea abilității de focalizare a ochilor poate fi corectată prin folosirea de lentile de corecție, sub forma ochelarilor sau a lentilelor de contact.

- Lentilele monofocale (ochelarii pentru aproape) sunt necesare persoanelor care nu au nevoie de corecție optică (ochelari) pentru distanță. Există însă dezavantaje: ele corectează doar vederea pentru aproape, nu corectează pentru distanță intermediară, la ridicarea ochilor pentru a privi la distanță se percepe marginea superioară a ramelor ochelarilor, iar trecerea între imaginea de aproape, privită prin lentilă și cea de la distanță, privită cu ochiul liber este bruscă și uneori obositoare.
- Lentilele bifocale (cu pastilă) sunt din ce în ce mai rar folosite. Erau indicate pacienților care aveau nevoie de corecție optică diferită pentru distanță și pentru aproape. Dezavantajul este că marginea superioară a pastilei este percepută ca o deformare a imaginilor situate intermediar, între distanță și aproape cum ar fi privitul la computer sau coborârea scărilor.
- Lentilele progresive (LP) evită aceste probleme prin creșterea progresivă a dioptriei. Ele cuprind spectrul a 3 dioptrii (distanță-intermediar-aproape) și asigură vederea clară și confort în mod continuu la orice distanță, fără linii de separare vizibile, fără discontinuități la schimbarea direcției privirii. LP oferă continuitate în procesul de acomodare și în percepția spațiului.

Prima LP a fost realizată în 1959 de către Compania Essilor. Design-ul și procesul de fabricație al acestor lentile s-a perfecționat de-a lungul timpului.

Există două abordări diferite în concepția și fabricarea LP.

Prima abordare utilizează o medie a necesităților vizuale ale unui număr cât mai mare de prezbiți în scopul obținerii unui design „universal" progresiv.

Dezavantajele acestor lentile includ modificări nedorite ale puterii sferice și cilindrice în zonele laterale care provoacă distorsiunea periferică a imaginii, senzația de imagine în valuri la mișcarea stânga-dreapta a capului.

Aceste dezavantaje sunt acum mult diminuate la noile tipuri de LP personalizate care, practic, se adaptează la purtător, nu purtătorul la lentilă.

LP personalizate țin cont de necesitățile specifice și comportamentul vizual specific al unui purtător particular în scopul obținerii unui design "personalizat".

Fiecare purtător are un comportament specific al capului și ochilor și acest comportament poate fi măsurat pentru a obține un design optim al suprafețelor lentilei.

Unii oameni au tendința să miște ochii, ținând capul fix, alții țin ochii relativ imobili și întorc capul. Coordonarea mișcărilor Cap/Ochi este nativă, nu depinde de ametropie, vârstă sau nivel al prezbiopiei, este un comportament unic, intrinsec al fiecărui individ.

Dacă capul face cea mai mare parte a

mişcărilor, utilizarea vederii este mai dinamică, subiectul este mai sensibil la efectul de «valuri» şi impune un design al LP foarte soft la periferie.

Dacă ochii fac cea mai mare partea mişcărilor, subiectul are tendinţa să folosească întreaga suprafaţă a lentilei şi este mai sensibil la precizia imaginilor. Se impune un design cu lărgirea câmpului acuităţii vizuale maxime obţinut prin plasarea adiţiei, în cea mai mare parte, pe partea anterioară a lentilelor.

Acest comportament vizual individual poate fi determinat cu ajutorul **sistemului de măsurare Visioffice oferit de Essilor**, primul sistem de măsurare 4D pe piaţa mondială. Acest dipozitiv foloseşte tehnologia Eyecode care permite măsurarea unor parametrii importanţi pentru proiectarea LP. Este singurul aparat care permite determinarea centrului de rotaţie al ochiului, un parametru unic pentru fiecare persoană.

Pentru o adaptare perfectă a LP personalizate, pe lângă comportamentul vizual (coeficientul de mişcare a cap/ochi (HE) şi coeficientul de stabilitate) şi determinarea centrului de rotaţie al ochiului, se măsoară şi parametrii de purtare: distanţa interpupilară, înălţimea de montaj, centrul de rotaţie al ochiului, unghiul de înclinare şi de curbură al ramei, şaua nazală, ochiul director.

Astfel, se elimină în totalitate riscurile măsurătorilor greşite pentru purtatori, ce sunt atât de critice pentru adaptarea la lentilele progresive, iar adaptarea este garantată datorită parametrilor personalizaţi.

Design-ul fiecărei lentile este modelat individual şi calculat plecând de la comportamentul vizual al individului printr-un stabilizator de imagine integrat care compensează deviaţiile prismatice şi distorsiunile. Distribuirea adiţiei pe suprafaţa anterioară şi posterioară a lentilei şi interacţiunea între cele două suprafeţe permite stabilizarea imaginii.

Alegerea ramei este facilitată datorită funcţiei de fotografiere digitală şi de cameră video a aparatului **Visioffice** pentru a-i putea ajuta la alegerea celor mai bune rame în funcţie de fizionomia, nevoile vizuale ale purtatorului, şi alegerea din punct de vedere al designului şi al coloritului.

LP pot fi montate pe orice tip de ramă fabricată din metal, plastic sau titan. Design-ul ramei nu mai constituie o problemă putând opta pentru o ramă pe fir sau chiar frameless. Materialele din care sunt

fabricate lentilele progresive (plastic, policarbonat) conferă duritate şi rezistenţă.

Ele pot fi incolore sau fotocromatice (heliomate). Pe suprafaţa acestora se poate aplica o gamă variată de tratamente: antireflex, antistatic, hidrofob-oleofob, anti-zgâriere, durificare, anti-aburire, protectie UV.

Cele mai noi lentile progresive produse de Essilor sunt lentilele Varilux seria S: Varilux S 4 D, f 360, S design care include şi varianta short.

Aceste lentile sunt concepute pe baza a trei tehnologii revoluţionare:

1. Tehnologia NANOPTIX

Suprafaţa lentilei este formată din foarte multe elemente optice care sunt prelucrate individual, sub control digital, cu un dispozitiv diamantat şi sunt conectate ca o lentilă unică. Această tehnologie reconcepe în întregime structura fundamentală a lentilei. Rezultatul este că lumina trece prin fiecare element fără să fie deviată, deci fără să rezulte efectul de valuri şi astfel, oferă stabilitatea imaginii în mişcare.

2. SYNCRON EYES

Designul lentilei ia în calcul diferenţele fiziologice dintre cei doi ochi, diferenţa de dioptrii dintre ochi şi distanţa dintre pupile pentru a calcula simultan cele 2 lentile, cu scopul de a asigura extinderea câmpurilor vizuale binoculare şi îmbunătăţirea stereoscopiei.

3. Tehnologia 4 D

Pe lângă parametrii de personalizare descrişi, se adaugă observarea ochiului dominant.

Aşa cum unii oameni sunt dreptaci sau stângaci, fiecare dintre noi are un ochi dominant.

Ochiul dominant este primul care percepe imaginea când schimbăm direcţia de privire şi atrage, prin mecanismul vergenţei, mişcarea şi percepţia ochiului ne-dominant.

Respectarea rolului principal al ochiului dominant în fabricarea lentilelor personalizate Varilux S 4 D permite o percepţie vizuală mai rapidă şi mai clară la schimbarea direcţiei privirii.

Este lentila progresivă de cea mai bună calitate care oferă claritate şi confort maxim precum şi o orientare vizuală rapidă.

Prescrierea LP necesită o atenţie specială. Este extrem de important ca medicul sau optometristul să facă o anamneză detaliată legată de ce ochelari a mai purtat, ce activităţi desfăşoară la locul de muncă, ce hobby-uri sau ce sporturi practică. Există situaţii vizuale specifice care necesită corecţie optică specifică. Uneori este necesară simularea mediului specific pentru a ajusta reţeta şi lentila în funcţie de nevoile pacientului.

LP pot fi prescrise la majoritatea pacienţilor.

Există însă anumite cazuri speciale, ce necesită atenţie specială în prescrierea şi

recomandarea tipului de lentile.

La pacienţii cu **anizometropie** (importantă > 2.00 D) LP pot crea un efect prismatic diferit la aproape. Aceste cazuri nu reprezintă o contraindicaţie pentru purtarea lentilelor progresive decât atunci când diferenţa de dioptrii dintre ochi este mare sau există probleme deosebite de vedere binoculară. Este importantă determinarea vederii binoculare la aproape. Dacă binocularitatea este slabă (supresie centrală, ambliopie mare) LP se adaptează în mod obişnuit.

Dacă vederea binoculară este bună trebuie luate precauţii:

- Se verifică acceptarea diferenţei din corecţia de distanţă la aproape, de la aproape, la distanţa de lucru specifică.
- Se păstrează diferenţa de la distanţă cu adiţie uşor diferită, sau se adjustează prescripţia prin reducerea diferenţei de sferă sau cilindru dacă e necesar şi e acceptat, se pun adiţii uşor inegale, dacă ajută.
- Se favorizează ochiul dominant.
- Dacă există disconfort la aproape se recomandă 2 tipuri de ochelari: LP pentru uz general (cu lentile short progression, rame cu înălţime mică, bine ajustate pe şaua nazală) şi ochelari monofocali pentru aproape pentru activitate prelungită.

În pseudo-fakia unilaterală este posibil să existe anizometropie şi anizeiconie mai supărătoare la aproape. Când diferenţa este mare se recomandă lentilă de contact la ochiul defavorizat şi ochelari cu LP la ambii ochi.

În pseudo-fakia bilaterală se estimează anizeiconia indusă (aprox.1.5% / dioptrie modificată), se determină ochiul dominant şi vederea binoculară la aproape. Dacă există disconfort binocular se prescriu LP cu adiţie egală, în jur de +2.50 pentru uz general şi corecţie monofocală la aproape pentru muncă susţinută.

În strabism, se testează prescripţia la distanţă şi la aproape în condiţii reale, naturale, se fac măsurători monoculare (acoperind un ochi) pentru determinarea distanţei interpupilare, măsurarea precisă pentru centrarea LP. Se pot prescrie LP la ambii ochi, chiar dacă există ambliopie, pentru a egala percepţia periferică; doar în ambliopie forte se recomandă lentilă monofocală la ochiul ambliop.

Pacienţi non-prezbiţi: sunt pacienţi care nu sunt încă prezbiţi, dar manifestă astenopie la aproape: hipermetropul mic care nu tolerează corecţia totală la distanţă, miopul mic cu esoforie, cei cu disfuncţia sau relaxarea acomodaţiei sau din motive ergonomice: lucru la aproape la o distanţă mică. Este importantă evitarea sub - sau supra-evaluării adiţiei prin testare atentă la distanţa de lucru la aproape. Se pot recomanda LP sau monofocale regresive (Interview) pentru intermediar şi aproape.

În concluzie, LP pot fi prescrise la majoritatea pacienţilor, cazurile speciale necesitând atenţie specială în prescrierea şi recomandarea tipului de lentile, anamneza şi dialogul cu pacientul axat pe necesităţile şi obişnuinţele vizuale fiind esenţiale.

Lentila Varilux S 4D este lentila progresivă personalizată de cea mai bună calitate care oferă clarite şi confort maxim precum şi o orientare vizuală rapidă.

Oftalmix SOP
Strabism, Oftalmologie Pediatrică şi Adulţi

CLINICĂ MEDICALĂ cu specializare în STRABISM şi OFTALMOLOGIE PEDIATRICĂ - 15 ani de experienţă
OFTALMOLOGIE pentru ADULŢI - APARATURĂ DE ULTIMĂ GENERAŢIE – NIDEK – Japonia - pentru examenul oftalmologic complet
TELEMEDICINĂ - 13 ANI DE EXPERIENŢĂ ÎN TELEMEDICINĂ "CYBER- SIGHT WEB SITE" - ORBIS INTERNATIONAL ŞI UNIVERSITATEA INDIANA, SUA
INTERVENŢII CHIRURUGICALE OFTALMOLOGICE în anestezie locală sau generală – 15 ani de experienţă
CONTACTOLOGIE - 20 ANI DE EXPERIENŢĂ ÎN PRESCRIEREA LENTILELOR DE CONTACT OPTICE

SERVICII MEDICALE

Diagnostic şi tratament:
- Măsurarea dioptriilor cu refracto-tonometru computerizat NIDEK - Japonia
- Măsurarea la copilul mic cu autorefractometru portabil de ultimă generaţie PLUSOPTIX
- Ambliopie (vederea scăzută) la copii de la cele mai mici vârste, deficienţe ale vederii binoculare
- Infecţii şi inflamaţii ale ochiului şi orbitei
- Glaucom

Tratament chirugical în:
- Strabismul congenital, strabismul la copii preşcolari şi scolari, la adult, strabismul din oftalmopatia tiroidiană, pareze şi paralizii ale muşchilor extraoculari
- Nistagmus
- Obstrucţia de canal lacrimal la orice vârstă, obstrucţia recurentă - intubaţie cu tub siliconic
- Afecţiuni palpebrale: entropion, ectropion al pleoapei, blefarosalazis, xantelasme

OFTALMIX SOP - Clinică oftalmologică, Str. TURTURELELOR nr. 11 B, Bloc A, ap A03-A04
BUCUREŞTI – Sector 3, COD 030881, Tel: 0722 500 935 / 0734 994494 / 031 425 9440, Fax: 031 425 9441
e-mail: oftalmix@oftalmix.ro ■ www.oftalmix.ro

Tratamentul sindromului de ochi uscat

Sindromul de ochi uscat apare din cauza lipsei îndelungate de lubrifiere și umidificare a ochiului.

Semnele sindromului de ochi uscat sunt: senzaţia permanentă de uscăciune, de mâncărime și arsură la nivelul ochilor. Se manifestă sub forma unei cheratoconjunctivite cronice care se agravează în timp.

Sindromului de ochi uscat are mai multe cauze:

- survine ca parte a procesului de îmbătrânire (după 50-60 ani) cu predominanţă netă la sexul feminin.
- apare ca reacţie adversă la unele medicamente
- purtarea îndelungată a lentilelor de contact (fără administrarea topică a lacrimilor artificiale fără conservanţi)
- închiderea insuficientă a pleoapelor, diverse afecţiuni palpebrale
- boli autoimune – sindromul Sjogren, colagenoze - cum sunt lupusul, poliartrita reumatoidă, sclerodermie.

Tratamentul sindromului de ochi uscat constă în administrarea unor produse de substituire (lacrimi artificiale) pentru a înlocui secreţia deficitară de lacrimi. Introducerea în formula acestora a unor substanţe cu rol tensioactiv (metilceluloză, silicon, hialuronat de sodium) face ca acţiunea lor sa fie fiziologică, înlocuind acţiunea mucinei și permiţând spaţierea dozelor. Fiind vorba de un tratament de lungă durată, se recomandă utilizarea preparatelor fără conservanţi. Dacă sindromul de ochi uscat apare ca reacţie adversă la un anumit medicament, oprirea administrării acestuia poate rezolva în general problema. Uneori, schimbarea tratamentului poate ameliora sindromul de ochi uscat.

Când sindromul de ochi uscat apare în urma unei afecţiuni palpebrale se impune tratarea acesteia. Sindromul de ochi uscat apărut în contextul colagenozelor necesită tratamentul specific al acestora.

Utilizarea lentilelor de contact moi hidrofile a determinat în unele cazuri ameliorarea simptomatologiei.

Implanturile solubile de colagen reprezintă o metodă foarte modernă de tratament prin aplicarea, la nivelul punctului lacrimal, a unor dispozitive din colagen sau silicon care, îmbibându-se în lacrimile de la nivelul fundului de sac inferior, încep a se dezvolta treptat substituind secreţia lacrimală deficitară. Utilizarea implanturilor dizolvabile de colagen este utilă și în scop diagnostic, pentru a evidenţia măsura în care ocluzia definitivă (chirurgicală) a punctului lacrimal este eficientă și din punctul de vedere terapeutic.

Dr. Carmen Popa, *medic specialist oftalmolog*

Nistagmusul congenital

Dr Irina Velcea
Medic primar oftalmolog
Clinica Oftalmix, București

Nistagmusul este definit ca o mișcare involuntară, repetitivă, de du-te vino a ochilor, uni sau bilaterală.

După vârsta de debut, nistagmusul are o formă neonatală/infantilă și o formă dobândită.

Nistagmusul congenital apare la naștere sau în primele luni de viată și mai este denumit nistagmus motor congenital sau nistagmus infantil. Pacienţii cu nistagmus congenital nu au și alte patologii asociate, cum ar fi afecţiuni ale retinei sau nervului optic sau diverse afecţiuni neurologice. De aceea, înainte ca diagnosticul de nistagmus congenital să fie considerat, trebuie făcute o serie de investigaţii pentru a elimina aceste afecţiuni. Trebuie investigat neurologic, clinic și imagistic orice nistagmus apărut după vârsta de 6-9 luni, din sarcină patologică, cu istoric de prematuritate, expunere la droguri, acuitate vizuală scăzută, fotofobie, sau dacă mișcările sunt disconjugate, verticale, aritmice.

Nistagmusul congenital prezintă de obicei mișcări orizontale ale ochilor, deși au fost observate și mișcări verticale sau rotatorii. Când nistagmusul este orizontal, poate fi pendular (cu secuse ritmice și de intensitate egală) sau în resort (ochii se mișcă lent într-un sens pe orizontală, apoi rapid în sens contrar). În general, pe măsură ce pacientul înaintează în vârstă, amplitudinea nistagmusului scade și frecvenţa crește. Mișcarea se intensifică la oboseală, la emoţii, la eforturile de atenţie.

Nistagmusul congenital, în multe cazuri, descrește sau dispare într-o anumită direcţie a privirii. De asemenea, amplitudinea descrește când pacientul privește la obiecte apropiate (de ex. în convergenţă). „Zona neutră" sau poziţia de blocare este direcţia privirii în care nistagmusul dispare. Unii pacienţi cu nistagmus congenital pot prezenta și mișcări asociate ale capului.

Semne clinice:

- De obicei ambii ochi sunt implicaţi iar mișcările sunt orizontale si simetrice
- Amplitudinea nistagmusului de obicei descrește în convergenţă
- 50% din pacienţi prezintă și strabism convergent
- Poate fi asociat cu mișcări ale capului
- Nistagmusul dispare în somn și descrește când ochii sunt închiși
- Există o direcţie preferată a privirii (zona neutră) care determină adoptarea unei poziţii specifice a capului - torticolis (capul întors spre partea opusă a poziţiei de blocare). Menţinerea timp îndelungat a acestei poziţii poate determina afectarea în timp a musculaturii cervicale.
- Nu există alte afecţiuni oftalmologice sau neurologice asociate

Cauza nistagmusului congenital nu este cunoscută. Au fost identicate mai multe moduri de transmitere ereditară.

Pacienţii cu nistagmus congenital prezintă o anumită scădere a acuităţii vizuale care nu poate fi corectată cu ochelari. În general, acuitatea vizuală variază de la 20/30 la 20/200. Un factor determinant este dacă pacientul prezintă sau nu „zona neutră" adică dacă pacientul poate în mod voluntar să scadă amplitudinea sau frecvenţa nistagmusului privind într-o anumită direcţie. Acuitatea vizuală este mai bună la cei cu „punct de nul" decât la ceilalţi.

Determinarea acuităţii vizuale se face iniţial binocular și apoi monocular, utilizând un ocluzor translucid în locul celui negru. Ocluzia totală a unui ochi accentuează nistagmusul și scade acuitatea vizuală.

Tratamentul conservator:

- Ochelarii sau lentilele de contact nu vindecă nistagmusul deși îl pot reduce; purtarea lor este necesară pentru a corecta defectele de refracţie.
- Tratamentul ambliopiei prin ocluzie, penalizare optică sau atropinizare atunci când ocluzia accentuează oscilaţiile.
- Prismele sunt folosite fie pentru corecţia poziţiei compensatoare (cu baza în direcţia poziţiei compensatoare), fie pentru a stimula convergenţa (cu baza temporal)
- Tratamentul medicamentos are efect de scurtă durată și efecte secundare importante, cum ar fi sedarea.

Tratamentul chirurgical:

Două tipuri de intervenţii chirurgicale se practică mai frecvent in nistagmus:

- În nistagmusul cu „zona neutră" se pot muta ochii în așa fel încât direcţia de blocare să fie în privirea drept înainte astfel că se elimină poziţia compensatoare a capului și implicit problemele musculaturii scheletice generate de menţinerea timp îndelungat a unei astfel de poziţii. În acest scop, în nistagmusul orizontal se practică recesia a doi mușchi conjugaţi: recesie de mușchi drept intern 7-10 mm la ochiul în adducţie cu recesie de mușchi drept extern 10-12 mm la ochiul în abducţie.

  În nistagmusul vertical se operează mușchii drepţi verticali.
- În nistagmusul fără „zona neutră" sau în nistagmusul cu acuitate vizuală scăzută se poate face o recesie a celor patru mușchi drepţi orizontali, pacienţii prezentând o reducere cu 50% a amplitudinii nistagmusului și astfel a timpului de recunoaștere a imaginilor.

Nici una dintre cele doua intervenţii chirurgicale nu elimină în totalitate nistagmusul ci doar îl diminuează.

Deși tratamentul chirurgical în nistagmus nu crește acuitatea vizuală decât cu 1-3 linii Snellen, prin reducerea oscilaţiilor și a timpului de recunoaștere, permite o orientare mai bună în mediul înconjurător iar prin reducerea sau eliminarea torticolisului crește calitatea vieţii pacienţilor cu nistagmus.

SRG

SOCIETATEA ROMÂNĂ DE GLAUCOM

SOCIETATEA ROMÂNĂ DE GLAUCOM

A V-a Conferință Națională de GLAUCOM

SINAIA, HOTEL NEW MONTANA, 15-17 MARTIE 2013

UN EVENIMENT EVENTER

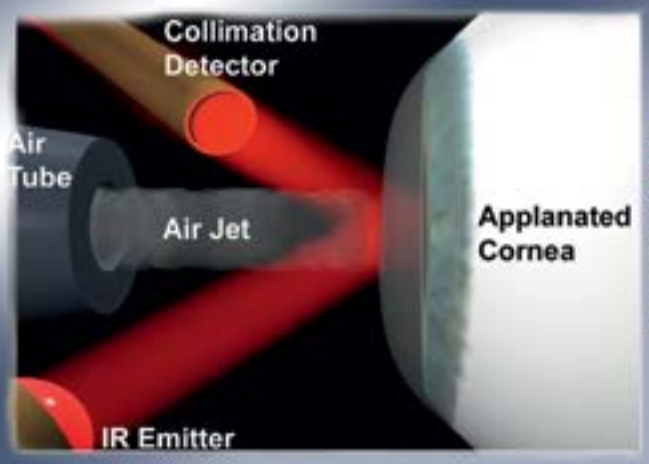

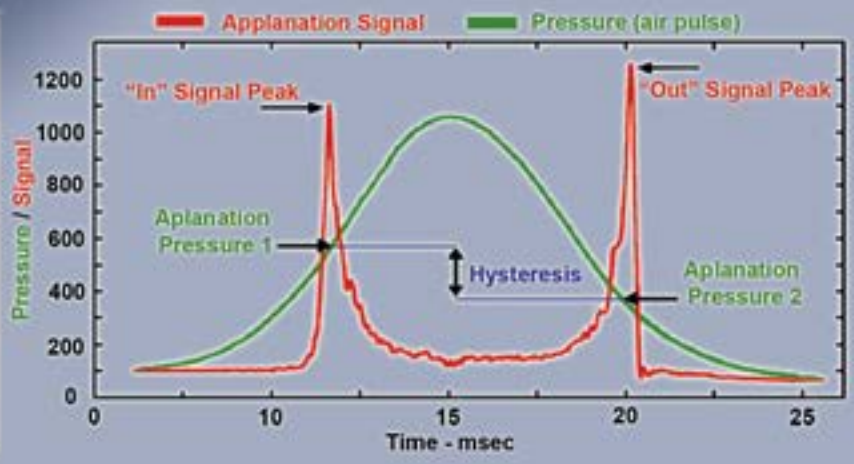

EXPERTMED

Ocular Response Analyzer: At a Glance

Is the only instrument in the world capable of measuring Corneal Hysteresis an indication of the biomechanical properties of the cornea.

- Objective measurements - no operator influence;
- Comprehensive patient management database;
- Improved measurement repeatability;
- Softer, quieter air-puff;
- 2x faster automated alignment and measurement;
- Attractive, compact, all-in-one hardware platform;
- Flexible product configuration for optimal space utilization in any office setting;
- Innovative left / right mounting, 180-degree rotating, tilting screen;
- Easy-to-use, integrated 12 inch touch display;
- Integrated Keratoconus Match Index (KMI) software;

Reichert TECHNOLOGIES

ULTRA PRECISION TECHNOLOGIES!